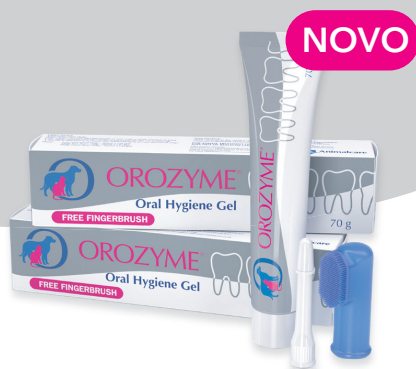



OROZYME®



Orozyme® Oral Hygiene Gel

Pomaže u sprečavanju nastanka zubnog plaka ili njegovo uklanjanje kod pasa i mačaka.



PROVERENI MULTIENZIMSKI SASTAV

- Sposoban da suzbije bakterije koje stvaraju plak¹
- Pomaže u održavanju normalne ravnoteže mikroorganizama u ustima
- Dopunjuje delovanje pljuvačke kod životinja



SADRŽI SURFAKTANT

- Koji održava kontakt aktivnih sastojaka sa zubima i gingivom.



BLAGO ABRAZIVNO DEJSTVO I NEPENUŠAVA FORMULA

- Dizajniran posebno za veterinarsku upotrebu da nežno, ali efikasno razgrađuje plak.



UKUS SLADA

- Dobro prihvaćen od pasa i mačaka.

Koristite sa ili bez četkanja!

Svakodnevno pranje zuba je najefikasniji način da se zaustavi nakupljanje plaka i spreči nastanak paradontopatije.

Kod nekih kućnih ljubimaca pranje zuba je problematično. Kombinacija pouzdanog multienzimskog sastava i surfaktanta omogućava da Orozyme gel za oralnu higijenu može smanjiti nivo plaka i održavati ga niskom nivou i bez četkanja!



Upotreba Orozyme Oral Hygiene Gel-a

Jednom dnevno, idealno nakon poslednjeg obroka kućnog ljubimca. Najbolji rezultati se postižu kada se koristi za svakodnevno pranje zuba.

- Aplikovati 1 cm gela za mačke i male pse, 2 cm gela za pse težine manje od 20 kg i 5 cm gela za pse težine preko 20 kg.



Upotreba sa četkanjem

Nanesite gel na meku četkicu za zube ili na četkicu za prst koja se nalazi u svakoj kutiji, a zatim nežno trljajte po svim zubnim površinama kućnog ljubimca sa posebnom pažnjom za rubove desni.

Upotreba bez četkanja

Nanesite gel direktno na zube i gingive prstom ili mlaznicom koja se nalazi u svakom pakovanju.

- Ukoliko ovakva primena nije moguća, naneti gel na vrh šape kako bi ga ljubimac polizao.

Paradontopatija

Glavni etiološki faktor periodontalne bolesti je nakupljanje plaka na zubima.

Većina razaranja tkiva je posledica inflamatorne reakcije domaćina na bakterijske produkte koji se nalaze u plaku.


Plak = bakterije,
čestice hrane,
pljuvačka




Bolest se može podeliti u četiri stadijuma:

Stadijum	Promene na mekom tkivu	Promene na kostima i zubima	Fizički znaci	Lečenje
1 - Gingivitis	Ivica fiksirane gingive je upaljena i otečena. Gingivalni sulkus je nepromenjen.	Nisu zahvaćeni	Plak prekriva zube	Promene su reverzibilne. Ukloniti plak.
2 - Početna paradontopatija	Ivica fiksirane gingive je upaljena i otečena. Formiraju se džepovi.	Ponekad rani gubitak kosti	Halitoza (neprijatan zadah). Promena u ishrani/ponašanju.	Potrebna intervencija veterinara. Uglavnom su promene reverzibilne.
3 - Umerena paradontopatija	Gingive tamno crvene boje. Povlačenje gingive.	Umereni gubitak kosti	Halitoza (neprijatan zadah). Promena u ishrani/ponašanju. Moguć gubitak zuba	Apsolutno je potrebna intervencija veterinara. Moguća ekstrakcija.
4 - Uznapredovala paradontopatija	Vidljivo uništenje gingive	Uznapredovali gubitak kosti	Izloženost korena, vidljive račve korena. Ispadanje zuba.	Hitna intervencija veterinara. Ekstrakcije izvesne. Moguće sistemsko delovanje bakterija

Normalna dubina gingivalnog sulkusa²



PSI
1-3 mm



MAČKE
0.5-1 mm

Napredovanje bolesti je uglavnom epizodna pojava, a ne kontinuirani proces.

- Redovne provere su neophodne, čak ako pri poslednjoj proveru nije zabeleženo napredovanje bolesti.

Dnevno četkanje zuba je najbolji način za sprečavanje stvaranja zubnog plaka i smanjenje mogućnosti nastanka paradontopatije



Uvoznik za Srbiju:

Zoopharm d.o.o. Beograd, Beogradska 134A, 11224 Vrčin, Beograd